CÒN ỐNG ĐỘNG MẠCH (PATENT DUCTUS ARTERIOSUS)

GIẢNG VIÊN: QUAN THỦY TIÊN
KHOA Y ĐHQG-HCM

ĐẠI CƯƠNG

- Còn ống động mạch (PDA) chiếm từ 5-10% các tật tim bẩm sinh; nam/nữ là 1/3.
- PDA phổ biến ở trẻ sơ sinh non tháng (45% trẻ < 1750g; 70-80% trẻ < 1200g).
- Khoảng 1/3 PDA sẽ tự động đóng. Khi PDA ở trẻ sinh non với shunt lớn có thể dẫn đến suy tim, xuất huyết phổi, suy thận, viêm ruột hoại tử và thậm chí tử vong.

SINH LÝ BỆNH

- PDA có nguồn gốc từ cung mang thứ 6 bên T của phôi thai
- PDA là một cấu trúc nối giữa ĐMC xuống và ĐMP trái (cách ĐMDĐ trái 5-10mm); cần thiết cho tuần hoàn bào thai. PDA lớn khi d > 3mm/sơ sinh, > 7mm/trẻ lớn.
- Khi sinh ra, sự gia tăng PaO2 (do trẻ khóc, tự thở) và giảm Prostaglandin gây co thắt PDA trong vòng 10-15 giờ sau sinh (đóng về mặt chức năng: máu không còn qua ống động mạch) và từ 2-3 tuần sau sinh (đóng về mặt giải phẫu PDA thoái biến thành dây chằng động mạch). Nếu quá trình bình thường này không xảy ra, ống động mạch tồn tại.

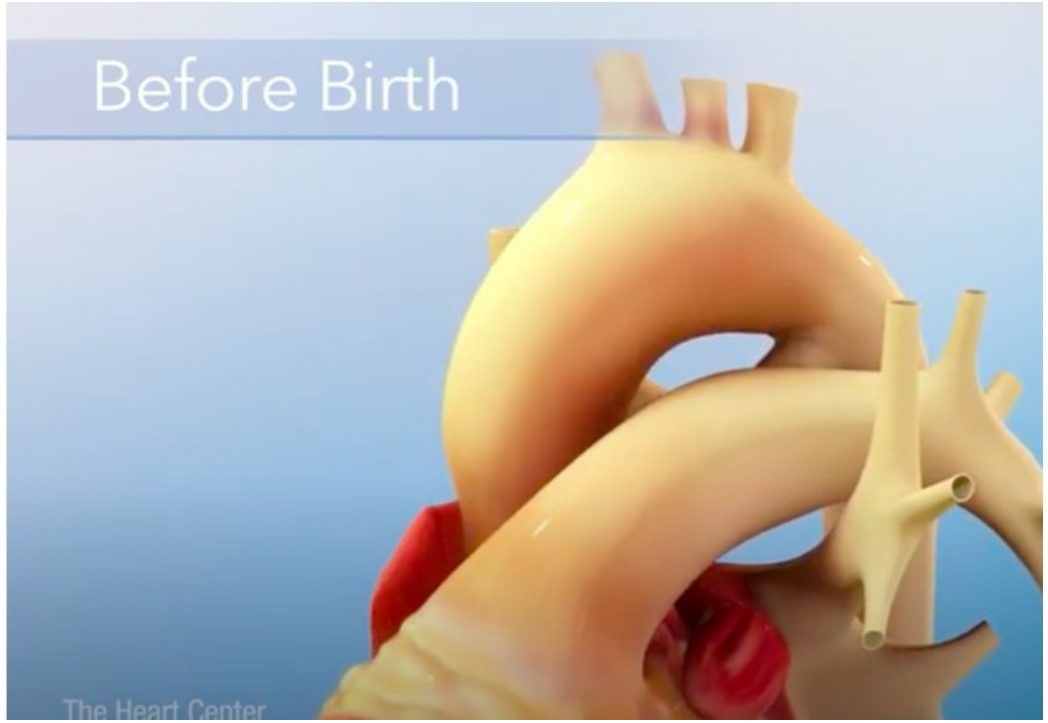
Before Birth
The Heart Center

After Birth

PHÂN LOẠI KRICHENKO

Type A ("conical") ductus,

Well-defined aortic ampulla and constriction near the pulmonary artery end.

Type B ductus("window ")

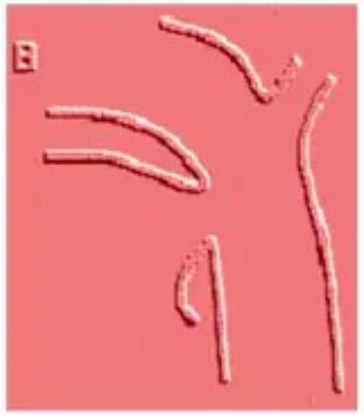

Wide and short ductus almost blends with PA.
(No demarcation between aortic and pulmonary end)

from Krichenko *Am J Cardiol*. 1989; 63: 877–879 www.drsvenkatesan

Type C ("tubular") ductus,.

Long tubular duct without constriction

Type D ("complex") ductus,



Has multiple constrictions

dified from Krichenko *Am J Cardiol*. 1989; 63: 877–879 www.drsvenkatesan

Type E ("elongated") ductus,



Long,with remote constriction

Modified from Krichenko AJC 1989 . www.drsvenkatesan.com

LÂM SÀNG

Triệu chứng ngoại biên: do shunt ở ngoại biên có TC ngoại biên (CĐPB với VSD và ASD)

- **Mạch nảy mạnh, chìm nhanh (Corrigan)**: mạch nảy ứng với tâm thu, mạch chìm ứng với tâm trương.
  - Mạch nảy mạnh: máu từ phổi về tim trái nhiều, tăng tiền tài bóp mạnh hơn huyết áp tâm thu cao
  - mạch chìm nhanh: do mất đi 1 lượng máu trong đmc, máu qua PDA sang đmp huyết áp tâm trương thấp
- **Hiệu áp lớn (HA tâm thu cao, HA tâm trương thấp)**: tiền tải tâm thu thất T lớn
- **Tím chuyên biệt (tay trái, chi dưới/đảo shunt)** (đảo shunt do tăng áp phổi, HC esemenger)): tím tay trái và chi dưới vì tuỳ thuộc vị trí ống đm do thay đổi độ bão hoà oxy máy (Spo2 và SaO2) đo tay phải và chân sẽ thấy các chỉ số này chênh lệch.

LÂM SÀNG

Triệu chứng tại tim

- **Âm thổi liên tục hoặc âm thổi tâm thu/dưới đòn trái (phổ biến nhất)**
- T2 mạnh (tăng áp phổi)
- Âm thổi tâm thu/mỏm tim (hở 2 lá cơ năng/dãn thất trái)
- Rù tâm trương/mỏm tim (hẹp 2 lá tương đối)

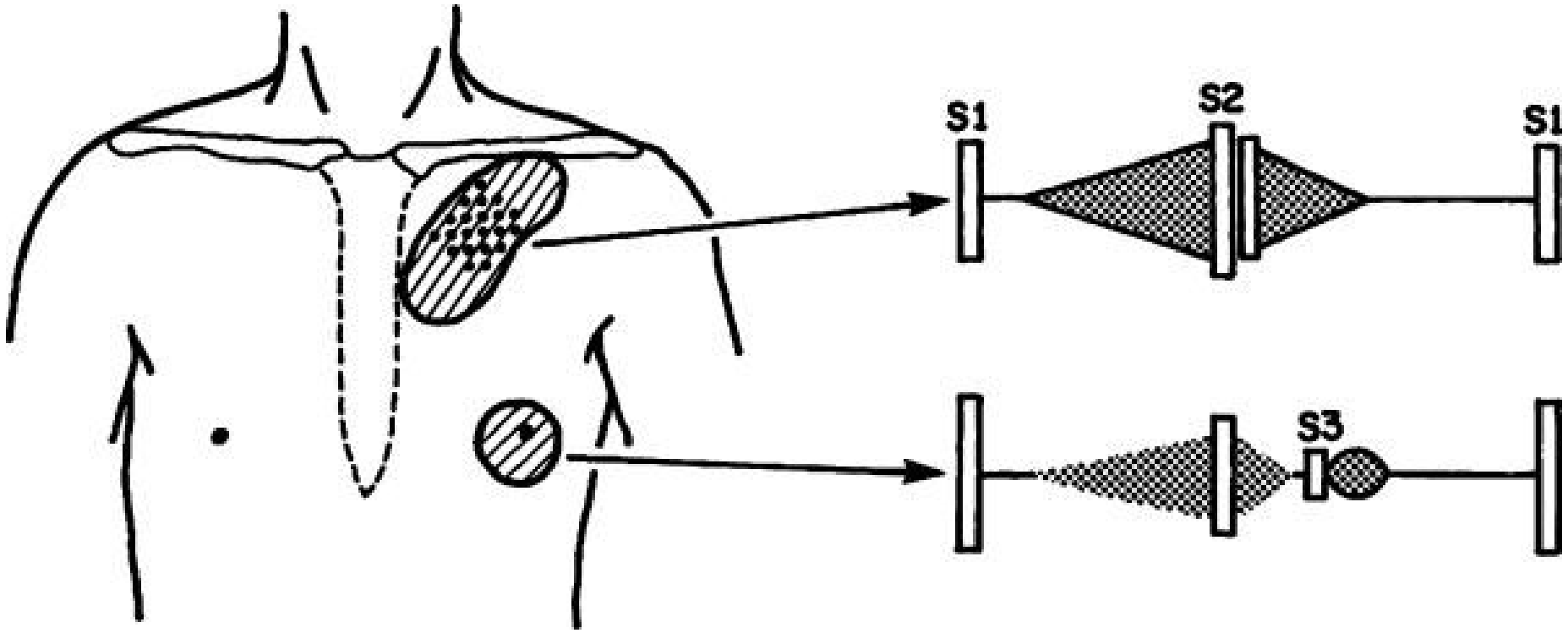
S1
S2
S1
S3

LÂM SÀNG

HC Rubella bẩm sinh (Congenital Rubella Syndrome)

- Nhóm A: Đục thủy tinh thể - Điếc - Tim bẩm sinh - Bệnh võng mạch sắc tố **thường có PDA hơn**
- Nhóm B: Viêm não màng não - Chậm phát triển tâm thần - Vàng da - Gan lách to - Bệnh xương thấu xạ (xương bị trong)

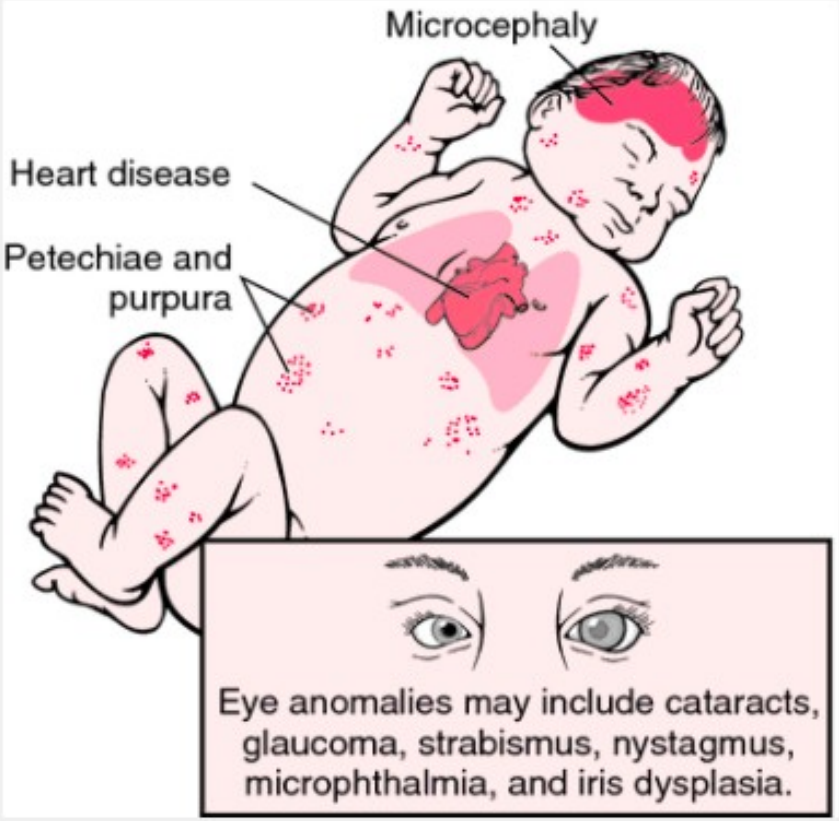

Hội chứng Rubella bẩm sinh

CẬN LÂM SÀNG

X quang ngực thẳng + ECG

- PDA nhỏ: bình thường
- PDA trung bình-lớn: lớn thất trái, lớn hai thất, tuần hoàn phổi tăng
- PDA đảo shunt: lớn thất phải, tuần hoàn phổi giảm.

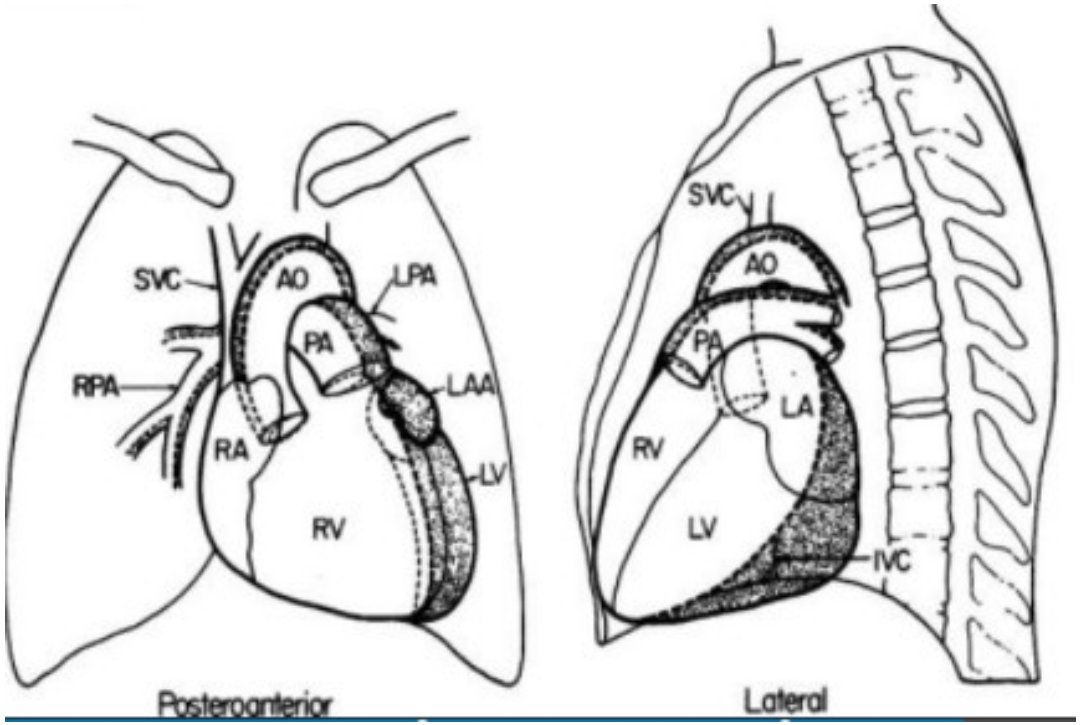
SVC
AO
LPA
PA
RPA
LAA
RA
LV
RV
Posteroanterior
SVC
AO
PA
LA
RV
LV
IVC
Lateral

R

ECG (typical PDA)

1. Normal or left axis deviation
2. LA enlarged , LV hypertrophy

Siêu âm tim

- chẩn đoán tật tim gì? □ có PDA?
- Vị trí, hình dạng theo Krichenko, kích thước, shunt PDA (đầu tiên T-P, sau đó 2 chiều, sau đó P-T
- Kích thước buồng tim (biến chứng dãn tim T? ảnh hưởng tim phải chưa?)
- Áp lực động mạch phổi (PAPs, PAPm: áp lực đm phổi thì tâm thu, áp lực đm phổi trung bình)

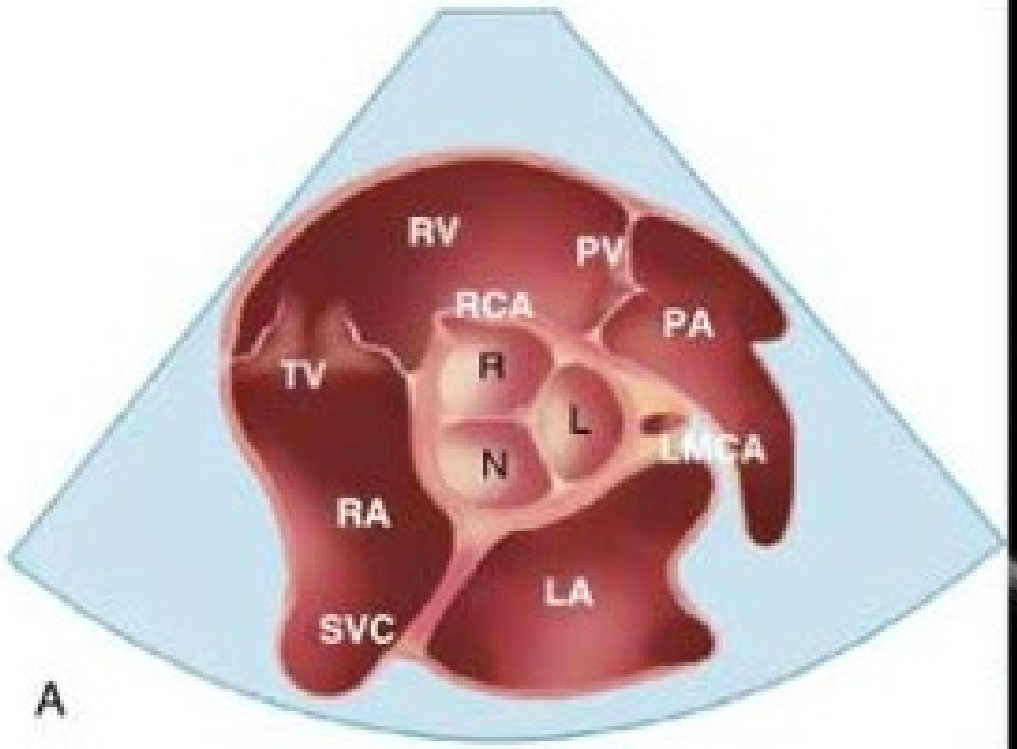
RV
PV
RCA
PA
TV
R
L
N
LMCA
RA
LA
SVC
A

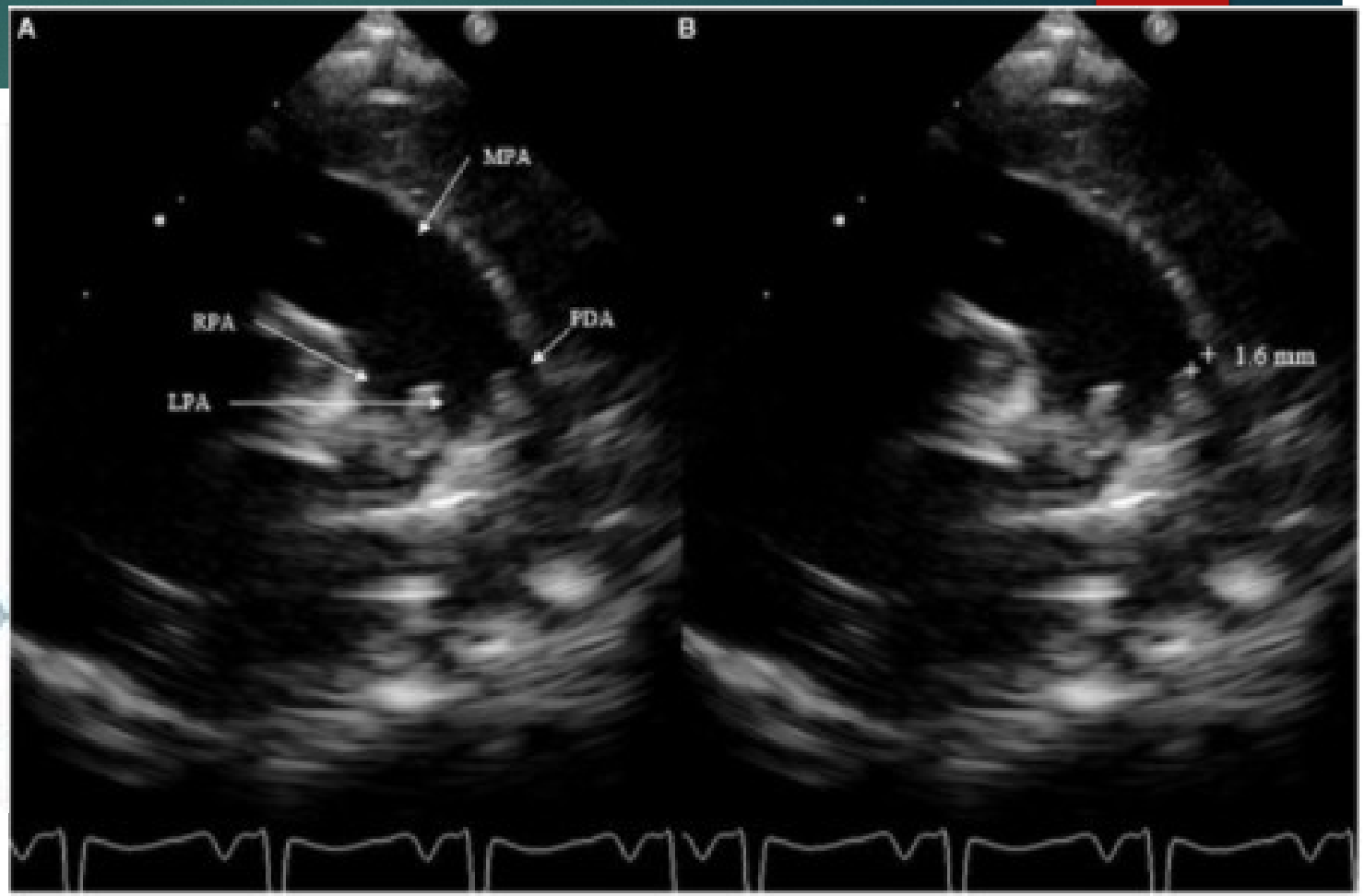
A
MPA
RPA
PDA
LPA
B
1.6 mm

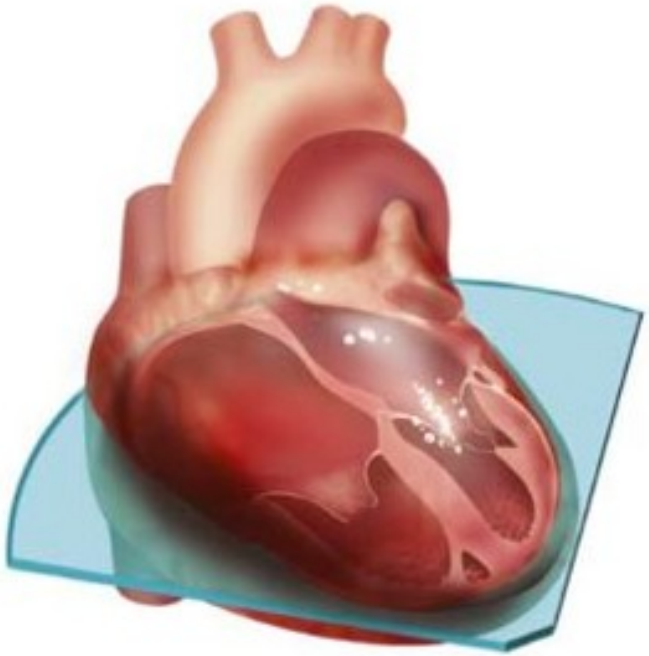

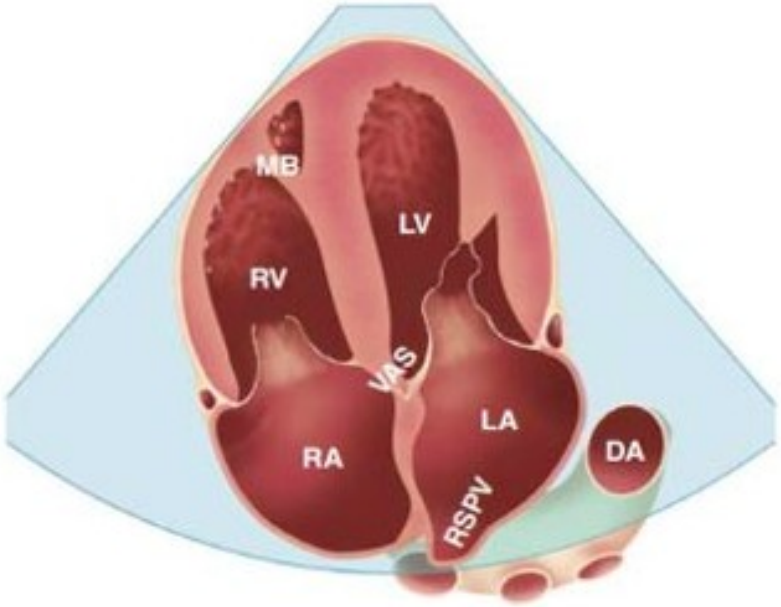
MB
LV
RV
VAS
LA
RA
DA
RSPV

Diastole
RV
LV
RA
LA

Systole
RV
LV
RA
LA

BIẾN CHỨNG

- Nhiễm trùng phổi tái phát
- Suy tim
- Tăng áp phổi
- Viêm nội tâm mạc nhiễm trùng
- Túi phình vỡ: hiếm gặp, PDA phình và vỡ, có thể gây tử vong

ĐIỀU TRỊ

Nội khoa

- Trẻ sinh non: đóng bằng thuốc (NSAIDs: Indomethacin, Ibuprofen, paracetamol)
- Trẻ đủ tháng: đóng bằng thuốc không hiệu quả.
- Điều trị biến chứng nếu có: viêm phổi, suy tim, cao áp phổi, viêm nội tâm mạc nhiễm trùng, suy dinh dưỡng.

ĐIỀU TRỊ

Ngoại khoa

- Thông tim: đóng bằng coils (d< 4mm); Amplatzer (d=4-10mm)
- Mổ tim: cột hoặc cắt ống động mạch.

Dụng cụ
coil PFM

Dụng cụ
bít ÔĐM

Dụng cụ
bít mạch máu

Dụng cụ
bít vách liên thất

Dụng cụ
bít vách liên nhĩ

Amplatzer new

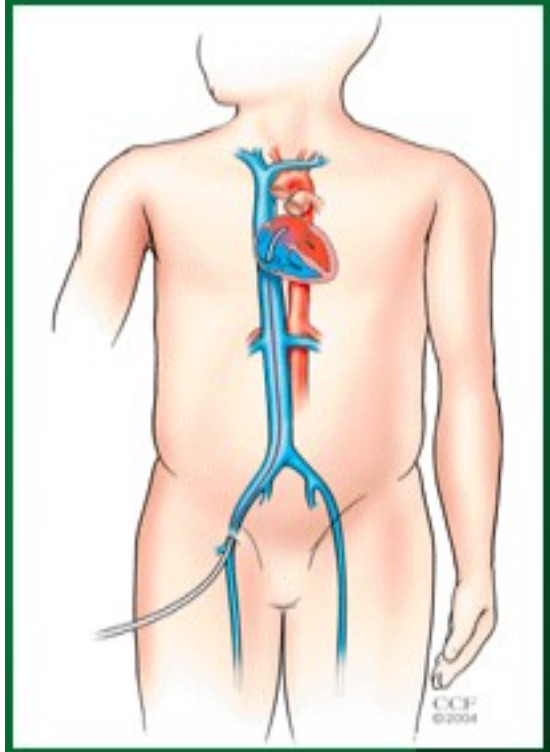

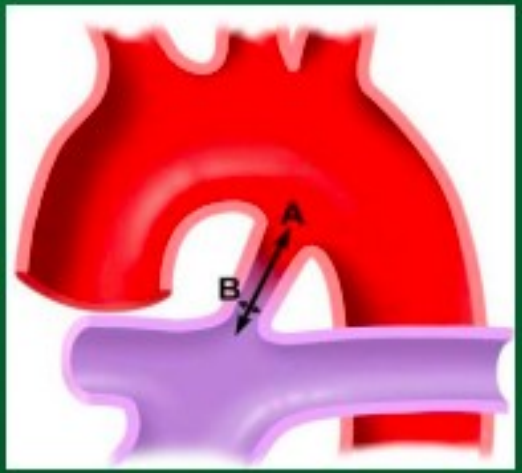

STEP 1

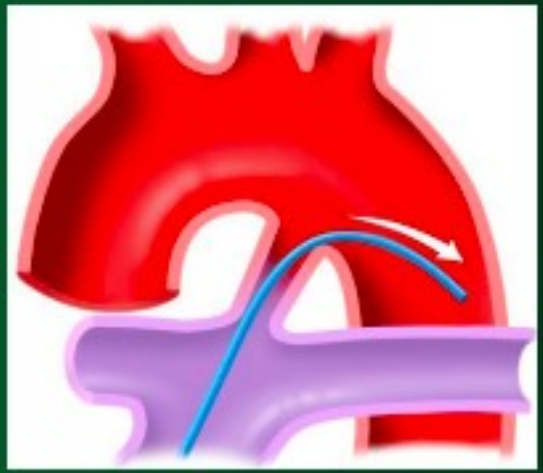

STEP 2

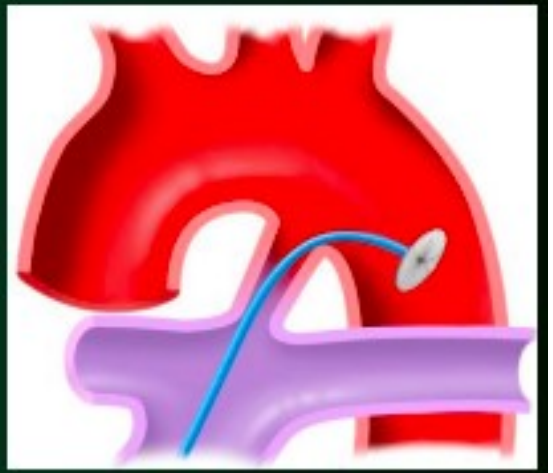

STEP 3

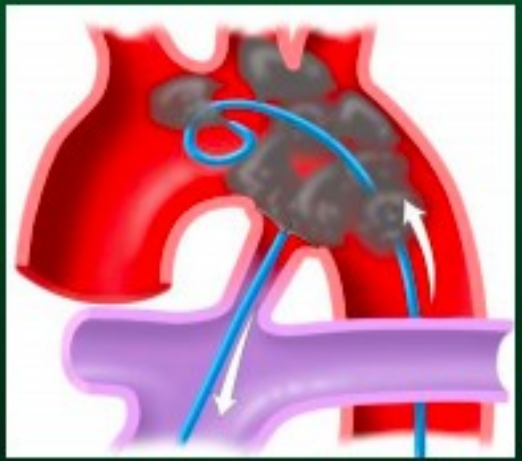

STEP 4

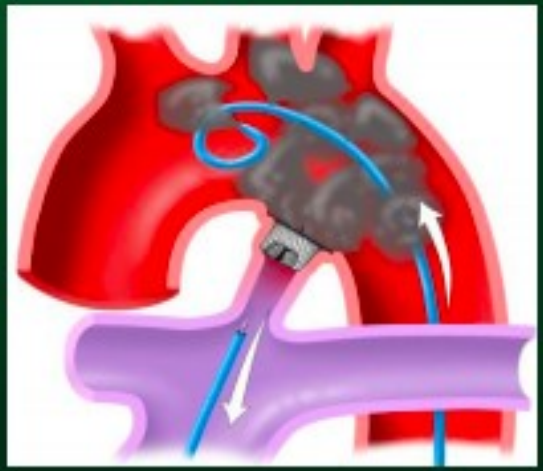

STEP 5

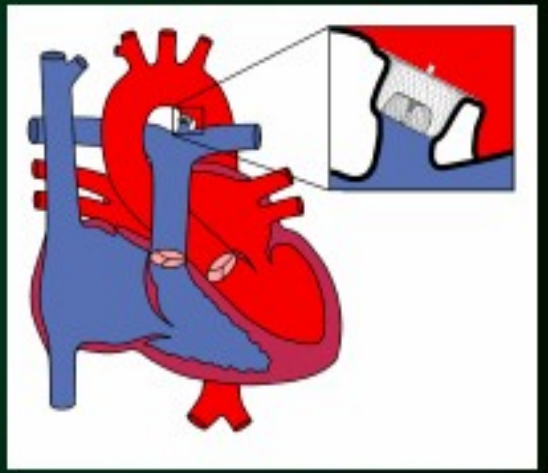

STEP 6

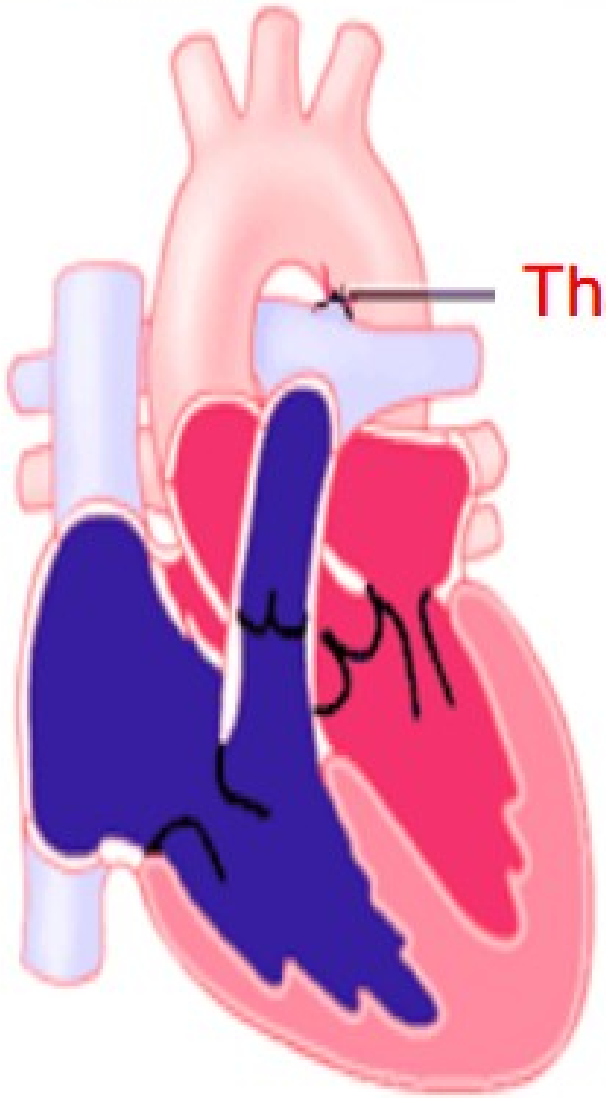

Thắt OĐM

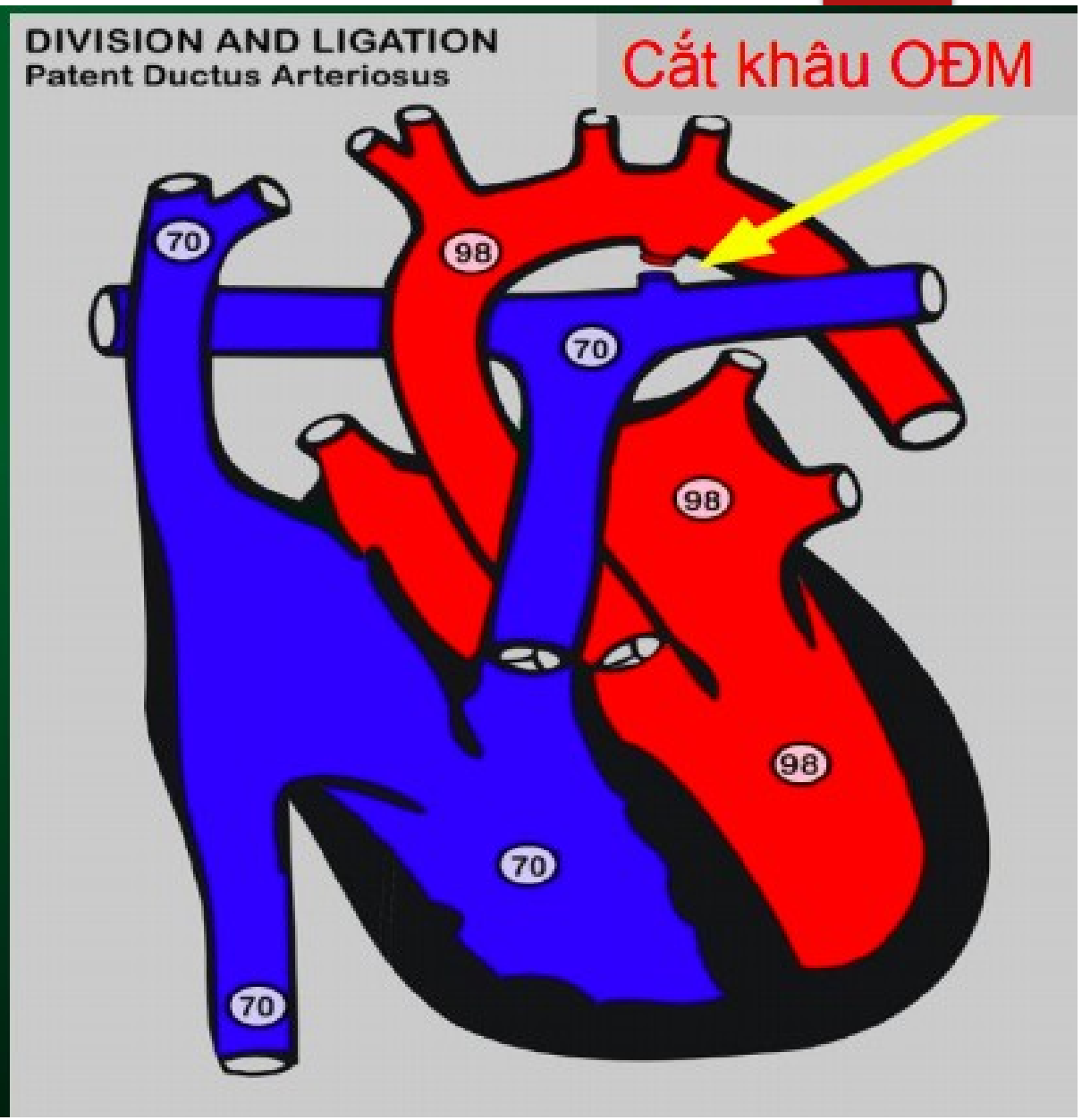
DIVISION AND LIGATION
Patent Ductus Arteriosus
Cắt khâu OĐM
70
98
70
98
98
70
70